



VET-X

RADIOLOGIA VETERINÁRIA

Tel. (21) 992193470

Rio de Janeiro, 18 de Maio de 2021.

RG: SPAI/19/07999

Microchip: 963003100024682

Nome: Nala Von Granovsky

Espécie: Canina

Raça: Rottweiler

Sexo: Fêmea

DN: 30/10/19

Proprietário: Cleiton Moraes Pereira

LAUDO RADIOGRÁFICO IMAGEM RADIOGRÁFICA DAS ARTICULAÇÕES COXO-FEMORAIS (AVALIAÇÃO DEFINITIVA) COM SEDAÇÃO

- As cabeças femorais e os acetábulos são congruentes. O ângulo acetabular, segundo Norberg, é maior do que 105° em ambas as articulações coxo-femorais. A borda crânio-lateral dos acetábulos apresenta-se levemente ponteguda e ligeiramente arredondada, circundando as cabeças femorais pouco mais na direção látero-caudal. Os espaços articulares são estreitos e regulares. Imagem compatível com articulações coxo-femorais normais (HD - ou Grau A), segundo as normas técnicas da Associação Brasileira de Radiologia Veterinária.

Normas do C.B.R.V. para avaliação da displasia coxo-femoral
(Baseados nas normas do comitê científico da F.C.I.)

GRAU A	HD -	SEM SINAIS DE DISPLASIA COXO-FEMORAL	APTO A REPRODUÇÃO
GRAU B	HD +/-	ARTICULAÇÕES COXO-FEMORAIS PROXIMAS DO NORMAL	APTO A REPRODUÇÃO
GRAU C	HD +	DISPLASIA COXO-FEMORAL LEVE	AINDA PERMITIDO PARA REPRODUÇÃO
GRAU D	HD ++	DISPLASIA COXO-FEMORAL MODERADA	NÃO APTO A REPRODUÇÃO
GRAU E	HD +++	DISPLASIA COXO-FEMORAL SEVERA	NÃO APTO A REPRODUÇÃO

Daniel F. Baudouin
Médico Veterinário
CRMV-RJ: 5881 | CRTR-RJ 5407

(Assinatura Eletrônica)

Por tratar-se de exame complementar, deve ser interpretado pelo médico veterinário assistente.

Os achados radiográficos não excluem a necessidade de complementação propedêutica.



Preserve a natureza.



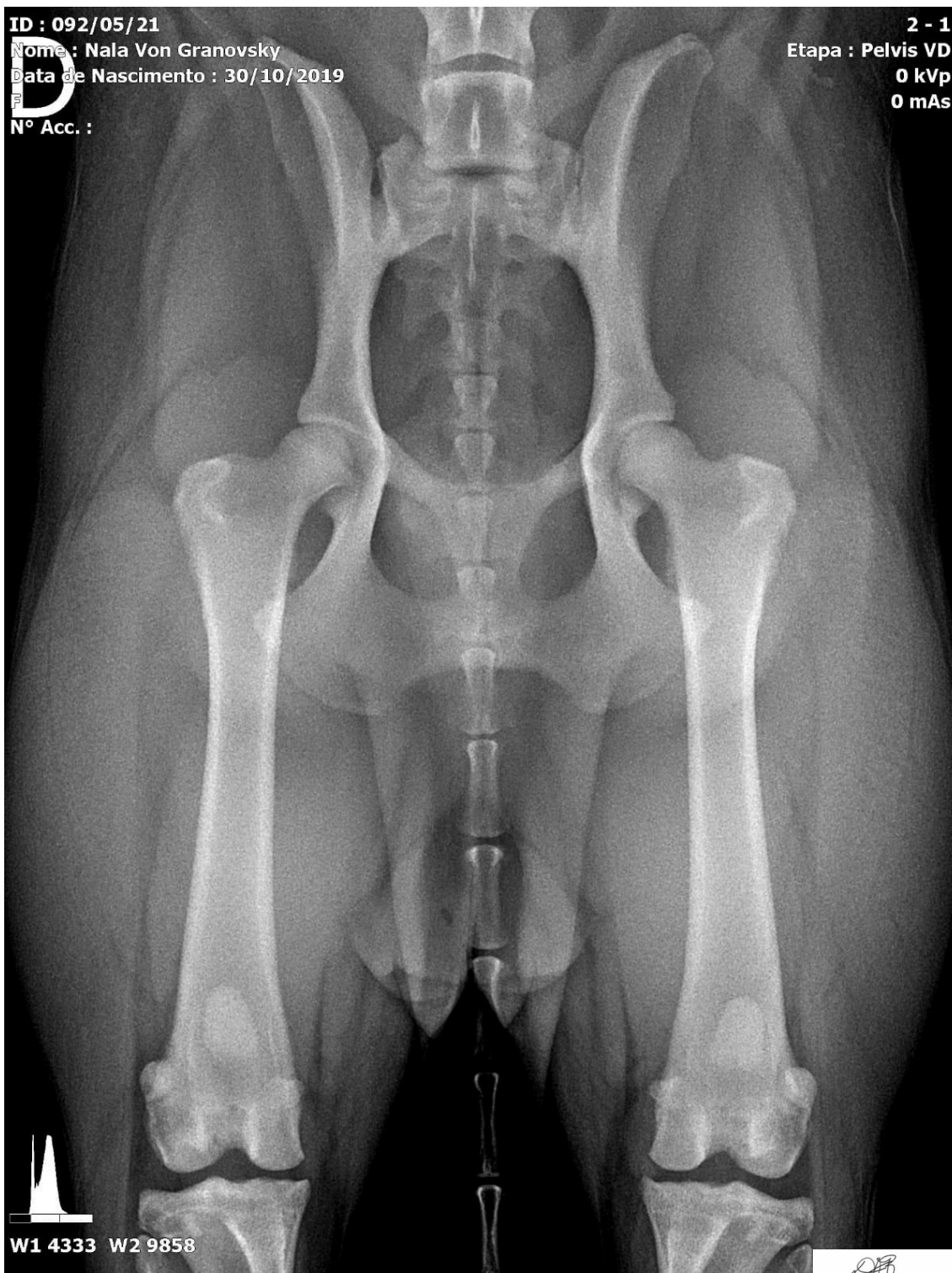
Daniel F. Baudouin
Médico Veterinário
CRMV-RJ: 5881 | CRTR-RJ 5407

(Assinatura Eletrônica)

Por tratar-se de exame complementar, deve ser interpretado pelo médico veterinário assistente.
Os achados radiográficos não excluem a necessidade de complementação propedêutica.



Preserve a natureza.



W1 4333 W2 9858

Daniel F. Baudouin
Médico Veterinário
CRMV-RJ: 5881 | CRTR-RJ 5407

(Assinatura Eletrônica)

Por tratar-se de exame complementar, deve ser interpretado pelo médico veterinário assistente.
Os achados radiográficos não excluem a necessidade de complementação propedêutica.



Preserve a natureza.