



VET-X

RADIOLOGIA VETERINÁRIA

Tel. (21) 992193470

Rio de Janeiro, 18 de Maio de 2021.

RG: SPAI/19/07999

Microchip: 963003100024682

Nome: Nala Von Granovsky

Espécie: Canina

Raça: Rottweiler

Sexo: Fêmea

DN: 30/10/19

Proprietário: Raphael Oliveira de Paulo

LAUDO RADIOGRÁFICO
IMAGEM RADIOGRÁFICA DAS ARTICULAÇÕES ÚMERO-RÁDIO-ULNARES
(COTOVELO)
COM SEDAÇÃO

- Articulações úmero-rádio-ulnares (cotovelos) bilateral de aspecto congruente (normal), sem evidenciar presença de alterações radiográficas visíveis (ED -);
- Estrutura/matriz óssea e espaços/superfícies articulares de aspecto aparentemente normal, sem evidenciar presença de alterações radiográficas visíveis;
- Demais estruturas ósseas de aspecto aparentemente normal, sem evidenciar presença de sinais clássicos de fratura, luxação ou outras alterações radiográficas visíveis.

Daniel F. Baudouin
Médico Veterinário
CRMV-RJ: 5881 | CRTR-RJ 5407

(Assinatura Eletrônica)

Por tratar-se de exame complementar, deve ser interpretado pelo médico veterinário assistente.

Os achados radiográficos não excluem a necessidade de complementação propedêutica.



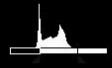
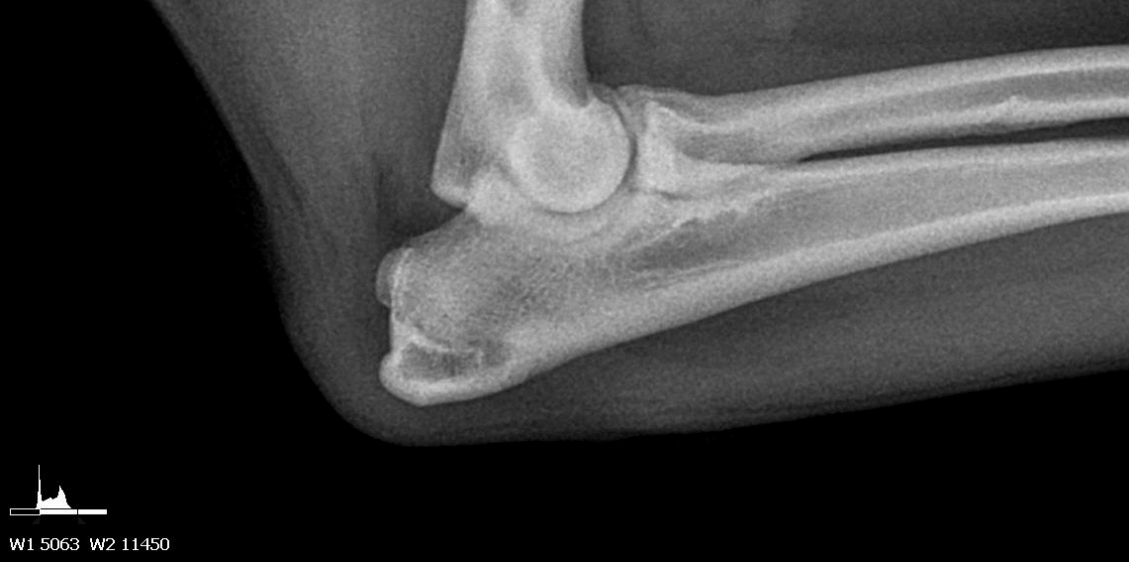Preserve a natureza.

ID : 092/05/21
Nome : Nala Von Granovsky
Data de Nascimento : 30/10/2019
F/1Y
Nº Acc. :

2 - 2
Etapa : Fetlock of forelimb LAT

0 kVp
0 mAs

E



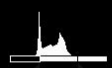
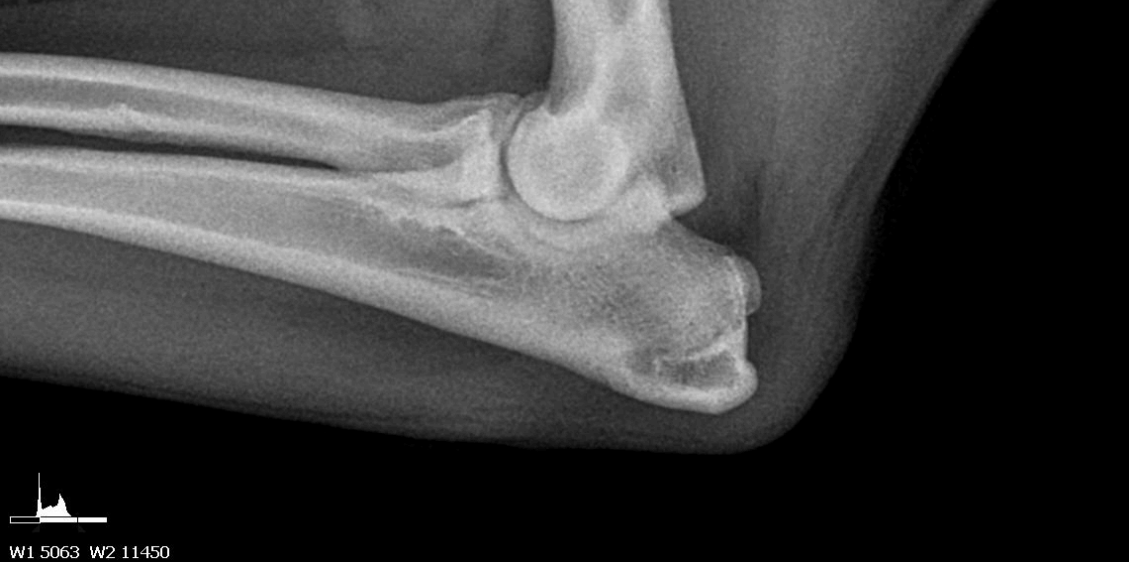W1 5063 W2 11450

ID : 092/05/21
Nome : Nala Von Granovsky
Data de Nascimento : 30/10/2019
F/1Y
Nº Acc. :

2 - 1
Etapa : Fetlock of forelimb LAT

0 kVp
0 mAs

D



W1 5063 W2 11450

Daniel F. Baudouin
Médico Veterinário
CRMV-RJ: 5881 | CRTR-RJ 5407

(Assinatura Eletrônica)

Por tratar-se de exame complementar, deve ser interpretado pelo médico veterinário assistente.
Os achados radiográficos não excluem a necessidade de complementação propedêutica.



Preserve a natureza.