

Nome...:	Chanel New Kaisa Cia	Sexo:	Femea
Espécie:	Canina	Data Nascimento:	21/07/2021
Raça.....:	Rottweiler	RG:	DFA/21/01961
Canil.....:	One Golden Tale	Microchip:	900215002897255
Responsável.:	Pedro Braga		

## LAUDO RADIOGRÁFICO

**Região (ões):** Articulação coxofemoral

Imagem radiográfica em projeção ventrodorsal, demonstra:

### Descrição:

- congruência articular coxofemoral dentro da normalidade radiográfica bilateralmente;
- cabeças femorais e acetábulos dentro da normalidade radiográfica;
- bordos acetabulares craniodorsais livres de esclerose ou osteófito;
- preservação da topografia habitual patelar bilateralmente;
- articulações sacroilíacas e demais estruturas ósseas visualizadas dentro do padrão da normalidade radiográfica;
- demais estruturas ósseas dentro da normalidade.

Ângulo segundo Norberg:

Articulação coxofemoral direita: 110°

Articulação coxofemoral esquerda: 109°

### Ângulos de Norberg compatíveis:


Articulação coxofemoral direita: **Grau A**

Articulação coxofemoral esquerda: **Grau A**

### Impressão Diagnóstica:

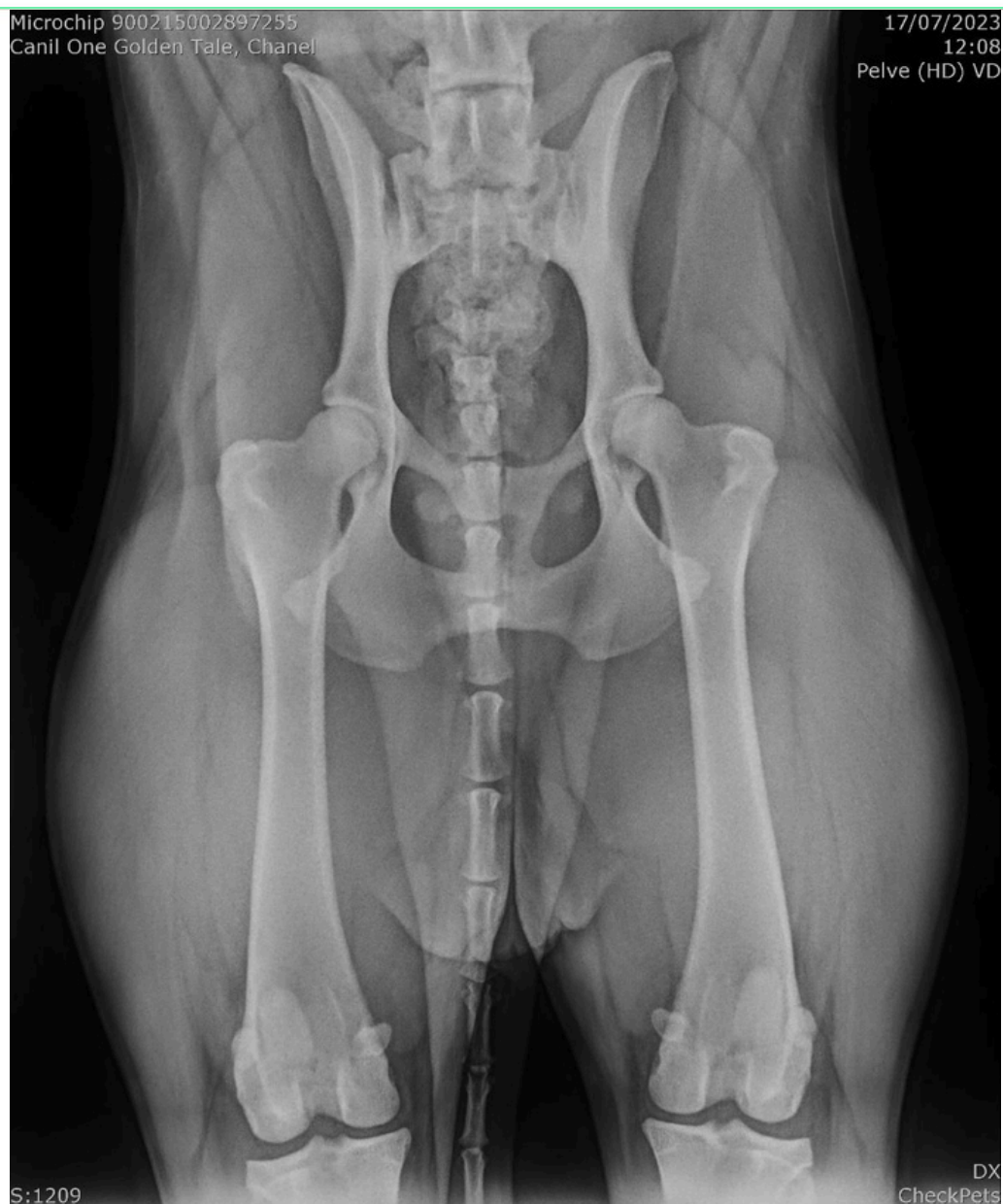Articulações coxofemorais dentro da normalidade.

São Paulo, 17 de julho de 2023.




M.V. Paloma F Balboa Vazquez  
CRMV/SP: 31.569

<b>Nome...:</b> Chanel New Kaisa Cia Rott	<b>Sexo:</b> Femea
<b>Espécie:</b> Canina	<b>Data Nascimento:</b> 21/07/2021
<b>Raça.....:</b> Rottweiler	<b>RG:</b> DFA/21/01961
<b>Canil.....:</b> One Golden Tale	<b>Microchip:</b> 900215002897255
<b>Responsável.:</b> Pedro Braga	



São Paulo, 17 de julho de 2023.

  
M.V. Paloma F Balboa Vazquez  
CRMV/SP: 31.569